

# 中国中西医结合学会团体标准

T/CAIM 026—2021

---

## 萎缩性胃炎胃癌前病变中西医结合诊疗 专家共识

Expert Consensus for Diagnosis and Treatment of chronic atrophic  
gastritis with Precancerous Lesion of Gastric Cancer by the Integrated  
Traditional Chinese and Western Medicine

2021 - 8 - 11 发布

2021 - 8 - 23 实施

---

中国中西医结合学会

# 目 次

前言.....	4
引言.....	4
萎缩性胃炎胃癌前病变中西医结合诊疗专家共识.....	6
1 范围.....	6
2 规范性引用文件.....	6
3 术语和定义.....	6
3.1 现代医学定义.....	6
3.2 中医病名认识.....	7
4 流行病学.....	7
5 病因和发病机制.....	7
5.1 现代医学对病因和发病机制认识.....	7
5.2 中医病因病机.....	8
6 萎缩性胃炎胃癌前病变的诊断.....	8
6.1 临床表现.....	8
6.2 内镜和病理诊断.....	8
6.3 中医诊断标准.....	10
7 中西医结合管理与风险评估.....	11
7.1 胃癌风险评估.....	11
7.2 随访与监测.....	13
8 中西医结合治疗.....	13
8.1 干预时机和定位.....	13
8.2 西医治疗.....	13

8.3 中医辨证论治.....	14
8.4 中西医结合治疗.....	16
8.5 中医特色疗法.....	18
9 调摄与护理.....	19
9.1 合理解释，加强健康宣教.....	19
9.2 养成良好生活习惯.....	19
9.3 合理、必要的复查.....	19
专家组成员.....	20
工作组秘书.....	20
工作组成员.....	20
参考文献.....	21

# 前 言

本指南按照 GB/T1.1-2009《标准化工作导则第1部分：标准的结构和编写》规定的规则起草。

本指南按《中医临床诊疗指南编制通则》（ZYYXH/T XXXX-2015）要求起草。

本指南由中国中西医结合学会提出并归口管理。

本指南起草单位：中国中医科学院西苑医院脾胃病研究所、首都医科大学附属北京友谊医院。

本指南主要起草人：唐旭东、王萍、李鹏、时永全、陈紫暉、李理、温艳东、王凤云、孙秀静、蔡毅东。

## 引言

胃癌是世界范围内的高发肿瘤，2018 年全球胃癌新发病例约 103.3 万例，死亡病例约 78.3 万例。我国胃癌新发病例和死亡病例约占全球 42.6% 和 45.0%，每年预估新发病例为 67.9 万例，死亡病例 49.8 万例，其发病率和死亡率在恶性肿瘤中均高居第二位。胃癌的早期诊断率低，确诊患者大多已处于中晚期，严重威胁人们健康，造成巨大的医疗负担。胃癌发生之前患者长期处于胃癌前疾病和胃癌前病变（Precancerous Lesions of Gastric Cancer, PLGC）阶段，胃癌前病变一般指胃粘膜肠化生和异型增生，以后者最为公认。异型增生通常发生在萎缩性胃炎（Chronic atrophic gastritis, CAG）和/或胃粘膜肠化生的基础上。尽早发现并治疗萎缩性胃炎胃癌前病变是胃癌防治工作的重要内容。

当前在萎缩性胃炎胃癌前病变诊治方面，中西医侧重不同，各有优势和不足。现代医学重视内镜诊断和筛查，关注异型增生和早癌的镜下治疗，但对内科干预普遍重视不足。传统的中医药侧重于临床干预治疗，以其整体调节和辨证论治的优势逐渐引起关注。但由于诊断标准、评价方法、活检准确性和一致性等问题，研究成果难以得到西医同行认可，目前中西医均缺乏有效的干预方案。

近年来，国内外先后制定了多个相关的共识和指南，如幽门螺杆菌胃炎京都全球共识意见（2015 年）、《慢性胃炎及上皮性肿瘤胃黏膜活检病理诊断共识》（2017 年）、《欧洲胃癌前状态和病变的处理共识》（2012，2019 年）<sup>[1]</sup>、《中国胃黏膜癌前状态和癌前病变的处理策略专家共识》（2020 年）<sup>[2]</sup>等，体现了消化领域对于胃癌前病变规范化诊治的重视程度。中医药开展针对相关临床和研究工作已逾 40 年，目前尚缺乏针对该病变的中医、中西医结合诊治共识，此前相关内容散见于《慢性萎缩性胃炎中西医结合诊疗共识意见》<sup>[3]</sup>（2017 年）、《慢性萎缩性胃炎中医诊疗共识意见》（2010 年、2019 年）<sup>[4][5]</sup>。有必要联合中西医消化、内镜、病理等多学科专家，在整合证据的基础上，制定适合我国国情的中西医结合萎缩性胃炎胃癌前病变诊疗共识，促进临床诊疗规范性和技术的提升。

本共识依托重大疑难疾病中西医临床协作项目（胃癌前病变）制定，由中国中医科学院西苑医院脾胃病研究所负责起草。从我国萎缩性胃炎胃癌前病变的防治实际出发，详细介绍了术语和定义、适用范围、发病机制与病因病机、诊断要点、慢病管理和中西医治疗等内容，突出中西医结合的特色，坚持中西医并重，多学科协作。文字表述力求简明、清晰、通俗，以供广大西医消化、中医脾胃病以及中西医结合相关专业医疗人员，特别是基层医师参考应用。

# 萎缩性胃炎胃癌前病变中西医结合诊疗专家共识

## 1 范围

本指南对萎缩性胃炎胃癌前病变中西医结合临床诊疗实践作了原则性的提示。

从我国萎缩性胃炎胃癌前病变的防治实际出发，涵盖了该病的定义、流行病学、发病机制、诊断与分型、中西医结合治疗方案、调理等内容，坚持中西医协作，突出中西医结合治疗的特色。

本共识力图展示国内外前沿学术内容，涵盖萎缩性胃炎胃癌前病变中西医结合诊治问题。

本指南适用对象为西医消化、中医脾胃病以及中西医结合相关专业医疗人员，特别是基层执业医师。

## 2 规范性引用文件

下列文件对于本文件的应用是必不可少的。凡是注日期的引用文件，仅所注日期的版本适用于本文件。凡是不注日期的引用文件，其最新版本（包括所有的修改单）适用于本文件。

GB/T1.1 标准化工作导则第1部分：标准的结构和编写；

ICD-10：《国际疾病分类标准编码》；

ZYYXH/T XXXX-2015：《中医临床诊疗指南编制通则》；

GB/T 7714-2015 文后参考文献著录规则

## 3 术语和定义

GB/T1.1-2009 第3章所确立的术语和定义适用于本部分。为了便于使用，以下列出了 GB/T1.1-2009 中的某些术语和定义。

### 3.1 现代医学定义

胃癌前病变，1972 年世界卫生组织（world health organization, WHO）首次提出胃癌前病变概念<sup>[6]</sup>，是指具有恶性转化可能性的病理改变，通常包括肠化生（intestinal metaplasia, IM）和异型增生（也称上皮内瘤变）（Gastric dysplasia, DYS），其中肠化生的癌变意义尚在争议中，异型增生是当前公认的胃腺癌的癌前病变，通常发生在萎缩性胃炎和/或肠化生基础上。也有西方学者将萎缩、肠化生和异型增生归类为广义的胃癌前病变。

胃粘膜萎缩，是指胃黏膜上皮和固有腺体萎缩、数目减少。

肠化生,是指胃黏膜慢性炎症使固有腺体被以杯状细胞为特征的肠腺所取代。肠化生的分布范围和亚型与胃癌的发生风险有一定相关性。肠化生分布范围越广,发生胃癌的危险性越高;不完全型和(或)大肠型肠化生发生胃癌风险可能更高。

异型增生被定义为组织学上明确的肿瘤上皮,没有组织浸润的证据。多发生在肠化生的基础上,具有一定的癌变风险<sup>[7]</sup>。1978年WHO批准统一使用异型增生<sup>[8]</sup>,分为轻、中、重度3级;2000年WHO国际癌症研究协会<sup>[9]</sup>建议采用上皮内瘤变术语;2010年WHO推荐等同使用异型增生和上皮内瘤变,分为低级别、高级别两级;2019年WHO新版分类<sup>[10]</sup>建议在胃肠道采用异型增生,分为低级别异型增生(low grade dysplasia, LGD)和高级别异型增生(high grade dysplasia, HGD)两级。

### 3.2 中医病名认识

根据临床表现本病可归属于中医“痞满”、“胃脘痛”、“嘈杂”、“胃痞”等范畴,1989年全国第五届脾胃病学术交流会将慢性萎缩性胃炎定名为“胃痞”,胃癌前病变由慢性萎缩性胃炎发展而来,似应归于“痞结”或称“胃痞恶化”,目前多数学者将其归入“胃痞”。

## 4 流行病学

萎缩性胃炎胃癌前病变的患病率在不同国家和地区存在较大差异,这与各地Hp感染率、环境因素、遗传背景差异、诊断方法的不同有关。胃癌高发地区患病率明显高于胃癌低发地区。2014年我国一项全国范围调查显示:内镜诊断萎缩性胃炎比例为17.7%,病理诊断萎缩为25.8%,肠化生占23.6%,异型增生占7.3%。萎缩的程度和范围越大,胃癌发生风险越高,全胃萎缩胃癌风险增加4.5倍<sup>[11]</sup>。慢性萎缩性胃炎年胃癌发病率为0.1%~0.25%,肠化生者为0.25%,异型增生为1.36%<sup>[12]</sup>。

## 5 病因和发病机制

### 5.1 现代医学对病因和发病机制认识

萎缩性胃炎胃癌前病变是一个多因素、多阶段、多基因作用的复杂过程,现代医学的发病机制尚不清楚,相关研究主要集中在炎症反应、免疫损伤、微循环障碍等方面。病因主要有幽门螺杆菌(*Helicobacter pylori*, Hp)感染、胆汁反流、免疫、遗传、年龄、高盐饮食等。其中, Hp感染是胃癌前病变和胃癌发病的主要因素。

(1) 幽门螺杆菌感染: Hp是胃癌的I类致病原,反复或持续的感染是慢性萎缩性胃炎癌变的潜在高危因子。根除Hp可改善黏膜炎症,延缓或阻止癌前病变的进展,并可能降低胃癌发生的风险。

(2) 胆汁反流：胆汁反流是萎缩性胃炎癌前病变的危险因素。肠化生患者胃液内胆汁酸浓度显著升高<sup>[13]</sup>，无论是否感染 Hp，胆汁反流均导致萎缩加重和肠化生发生风险升高。

(3) 胃癌家族史：10%的胃癌病例存在家族聚集性。胃癌患者的一级亲属是胃癌持续性危险因素<sup>[14]</sup>。胃癌患者亲属出现癌前病变，可通过致癌的级联反应更快发展为胃癌。

(4) 高盐饮食：高盐饮食是萎缩性胃炎癌前病变发生的潜在高危因素<sup>[15]</sup>。高钠饮食显著升高向异型增生和胃癌进展的风险，这种相关性在长期 Hp 感染人群中更为显著<sup>[16]</sup>。

(5) 吸烟：吸烟是肠化生的独立危险因素<sup>[17]、[18]</sup>，长期吸烟者患重度萎缩和肠化生风险显著升高<sup>[19]</sup>。

## 5.2 中医病因病机

目前多数学者认为萎缩性胃炎胃癌前病变常由感受外邪、饮食不节或吸烟饮酒、情志失调、禀赋不足等因素，导致血瘀、痰湿、湿热、热毒、气滞、食积等互结积聚于胃府，致中州失养、损伤胃络，进而引起胃黏膜肿胀、组织增生而为病。其病位在脾胃，与肝密切相关。病性为本虚标实，本虚以脾胃气虚和/或阴虚为主，标实则有血瘀、热毒、湿阻、气滞等，多呈兼夹之势<sup>[20]</sup>。“因邪致虚、因虚致邪”是病机转化的主要特点<sup>[21]</sup>。

Hp 感染可归属于中医外邪范畴，高盐饮食、饮食不规律等属于中医饮食不节，遗传、免疫因素多属于禀赋不足。各种损害因素引起的胃黏膜损伤、炎症反应、免疫反应等可与中医的脾虚、湿热、热毒、血瘀等具有一定关联性。

## 6 萎缩性胃炎胃癌前病变的诊断

### 6.1 临床表现

部分患者无明显症状，有症状者表现上腹不适、饱胀、疼痛等非特异性消化不良症状，还可有食欲不振、嘈杂、嗝气、反酸、恶心、乏力、消瘦等。上述症状可由饮食不当、情绪波动、劳累和气候变化而诱发。症状的有无及程度与胃镜所见、组织学分级无明显相关性。

### 6.2 内镜和病理诊断

萎缩性胃炎胃癌前病变的诊断主要依据胃镜检查 and 病理组织学，以后者为金标准。参考《中国慢性胃炎共识意见》（2017 年）<sup>[22]</sup>。

#### (1) 内镜诊断

胃黏膜萎缩：内镜下可见黏膜红白相间，以白色为主，皱襞变平甚至消失，部分黏膜血管显露，或伴有黏膜颗粒或结节状等表现。



肠化生：根据内镜下（可结合放大内镜）肉眼形态学特征将肠化生分为四类：① 淡黄色结节型：单发或多发直径 2-3mm 的淡黄色结节，略呈扁平状突出于胃黏膜，表面呈绒毛状或细颗粒状；② 瓷白色小结节型：孤立或多发的细小结节，瓷白色半透明状，表面光滑，柔软，镜下反光较正常胃黏膜强；③ 鱼鳞型：胃小区呈条状扩大，排列呈鱼鳞状，一般呈条片状或弥漫性分布；④ 弥漫型：黏膜弥漫不规则颗粒状不平，略呈灰白色。

异型增生：异型增生病变在放大内镜下有三种直接征象：① 轻度凹陷伴细微结构消失或呈不规则的细微小凹，病变较大时在普通内镜下形似糜烂；② 轻度隆起伴细微结构消失或呈不规则的细微小凹，病变较大时在普通内镜下形似息肉或结节样的轻度隆起；③ 平坦而细微结构消失或粗糙紊乱，这种表现在普通内镜下难以识别。间接征象为病变周围呈现中重度肠化生的 D、E 型黏膜。异型增生病变经 0.5% 美蓝染色后常不着色或着色浅淡。

普通白光内镜与病理诊断符合率较低，高清染色内镜及放大内镜可使病灶与周围正常组织界限的对比明显，清晰显示黏膜微血管及腺管开口形态，能够发现普通内镜难以发现的平坦病变或微小病灶。高清内镜诊断胃癌前疾病和异型增生的灵敏度和特异度优于普通白光内镜，且有助于提高活检阳性率。

## （2）病理诊断

病理组织学检查是确诊萎缩性胃炎胃癌前病变的主要手段。因此，应按照《中国慢性胃炎共识意见》（2017 年）进行常规活检，提高胃癌前病变检出率，同时，对于经胃镜观察怀疑有肠化生和异型增生的部分应重点活检。

肠化生：胃黏膜肠上皮化是指胃黏膜上皮及腺上皮在病理情况下转变为肠黏膜上皮及肠腺上皮。肠化生表面上皮或/和腺体占黏膜 1/3 以下的为轻度、1/3—2/3 的为中度，2/3 以上为重度。

异型增生：国际胃癌研究组将细胞的不典型性、组织结构的紊乱和细胞分化异常三项指标作为诊断标准，分为高级别和低级别 2 类。

低级别异型增生：腺管轻度增多或结构紊乱明显，大小形状稍不规则或不规则、密集、分支状；核略增大或增大、粗杆状、深染、密集呈假复层，排列较乱，核分裂象增多，但主要见于基底部；分泌空泡减少。

高级别异型增生：腺管密集，大小形状、排列甚不规则，紊乱，甚至背靠背、共壁；核增大，变椭圆或圆形，染色质增多，核浆比值增大，核密集且多达细胞顶部，假复层明显，排列紊乱，顶部亦见核分裂象；分泌消失。

### 6.3 中医诊断标准

#### (1) 中医疾病诊断

参照 2017 年《慢性萎缩性胃炎中西医诊疗共识意见》及《中医内科常见病诊疗指南（中医疾病部分）》<sup>[23]</sup>制定。

主要症状：上腹疼痛、胀满、痞闷。

次要症状：嗳气、吐酸、食欲减退、疲乏、消瘦等。

可见于任何年龄段，以中老年多见，常反复发作，治疗难度大。

参考症状，结合组织学检查结果可确诊。

#### (2) 中医证型诊断

萎缩性胃炎胃癌前病变患者大多缺乏特异性临床症状和体征，中医辨证论治多参照其基础病变慢性萎缩性胃炎进行<sup>[24]</sup>。

① 肝胃气滞证：上腹胀满或胀痛，胁肋胀痛，症状因情绪因素诱发或加重，嗳气频作，胸闷，舌苔薄白，脉弦。

② 肝胃郁热证：上腹饥嘈不适或灼痛，心烦易怒，嘈杂反酸，口干口苦，大便干燥，舌质红苔黄，脉弦或弦数。

③ 脾胃湿热证：上腹痞满，食少纳呆，口干口苦，身重困倦，小便短黄，恶心欲呕，舌质红，苔黄腻，脉滑或数。

④ 脾胃气虚证：上腹胀满或隐痛，餐后明显，饮食不慎后易加重或发作，食欲减退，纳差，疲倦乏力，少气懒言，四肢不温，大便稀溏，舌淡或有齿痕，苔薄白，脉沉弱。

⑤ 脾胃虚寒证：上腹隐痛，绵绵不休，喜温喜按，劳累或受凉后发作或加重，泛吐清水，神疲纳呆，四肢倦怠，手足不温，大便溏薄，舌淡苔白，脉虚弱。

⑥ 胃阴不足证：上腹灼热疼痛，胃中嘈杂，似饥而不欲食，口干舌燥，大便干结，舌红少津或有裂纹，苔少或无，脉细或数。

⑦ 胃络瘀血证：上腹痞满或痛有定处，胃痛拒按，黑便，面色暗滞，舌质暗红或有瘀点、瘀斑，脉弦涩。

虚实夹杂证贯穿萎缩性胃炎胃癌前病变恶性转化全程，其中肠化生是虚实转化的关键阶段<sup>[25]</sup>。非萎缩性胃炎向萎缩性胃炎、肠化生及异型增生转化过程中存在由实至虚、渐见阴虚、血瘀的证候演变规

律<sup>[26]</sup>。脾胃虚弱证与萎缩、肠化生的相关性最大，胃络瘀血证与异型增生的相关性最大<sup>[27]</sup>；萎缩及肠化生随着病情进展，胃阴不足证及胃络瘀阻证逐渐增多<sup>[28]</sup>。因此，胃癌前病变恶性转化过程是由气及血入络的复杂渐变过程，血瘀与虚损可能是虚实变化的代表性转变特点。

### （3）基于胃镜下黏膜改变进行辨证<sup>[29]</sup>

胃镜下黏膜辨证是通过辨析黏膜色泽、表面形态、皱襞、分泌物、蠕动、黏膜血管等判断病机证候的诊断方法，属于局部辨证范畴。通过局部识别 Hp 根除前后黏膜变化及其他病变，指导制定合理的局部用药方案，也是对整体辨证的重要补充。参考《慢性胃炎中医诊疗专家共识意见》（2017 年）<sup>[30]</sup>的胃镜下辨证标准。

- ① 黏膜色泽：红白相间以白为主或黏膜苍白属络脉空虚或瘀滞。
- ② 黏膜皱襞：皱襞萎缩变平是胃阴虚的表现。阴虚内热者，胃黏膜有充血发红表现。
- ③ 血管透见：血管透见往往发生在黏膜苍白的基础之上，属于脾胃气虚、胃络瘀滞。
- ④ 黏膜颗粒状或结节状改变：黏膜颗粒状或结节状改变是脾虚基础上诸郁互结阻于胃络的表现。
- ⑤ 黏膜出血：出血多为鲜红，发生在充血水肿糜烂的黏膜之上，属胃热壅盛；若黏膜炎症较轻，黏膜色调以白为主，兼见散在陈旧的出血斑点者，属脾胃虚弱，气不摄血；若在血管透见黏膜粗糙不平基础之上出现出血者。属瘀血阻络，血不归经。
- ⑥ 黏膜糜烂：平坦和凹陷型糜烂多伴有活动性炎症表现，可见黏膜充血水肿，属胃火等壅盛，灼伤胃络，化腐成脓之表现；隆起型糜烂以黏膜局限隆起为特征，顶部多伴脐样凹陷，为痰凝湿阻，瘀血阻络。
- ⑦ 胃液异常：胃液量明显增多见于痰湿壅盛；胃液减少则多为胃阴亏虚；质地清稀者多属虚寒；质地稠厚者多兼郁热；色黄绿者为胆汁反流所致，提示有肝胃气逆。
- ⑧ 胃蠕动异常：胃镜下常见的胃蠕动异常，主要是蠕动缓慢、蠕动紊乱和痉挛，这些均可认为是胃气郁滞的表现；蠕动幅度弱而节律慢者，多属于脾虚气滞；蠕动节律快而幅度小或紊乱或见胃痉挛者，多属于肝胃气滞。

## 7 中西医结合管理与风险评估

### 7.1 胃癌风险评估

#### （1）临床危险因素

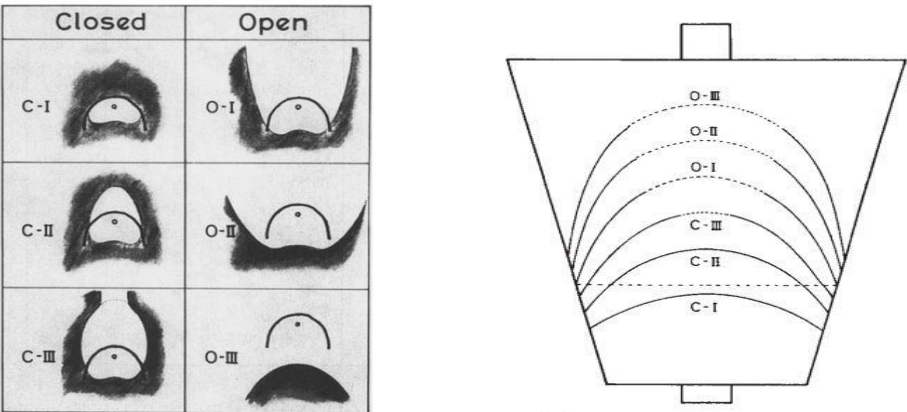
萎缩性胃炎胃癌前病变的进展和演变受多种因素影响。水土中含过多硝酸盐，微量元素比例失调，吸烟，长期饮酒，缺乏新鲜蔬菜、水果和所含的必要营养素，经常食用霉变、腌制、熏烤和油炸食物，过多摄入食盐，有胃癌家族史，均可增加患病及进展为胃癌的风险。采集不良生活饮食习惯（如高盐、腌制饮食、吸烟、重度饮酒等）、胃癌家族史、Hp 感染等危险因素有助于评估患者的癌变风险。

(2) 血清学监测胃功能

日本通常使用胃蛋白酶原 I 浓度 $\leq 70\text{ng/ml}$  且胃蛋白酶原 I/II $\leq 3.0$  作为萎缩性胃炎的诊断临界值以及胃癌高危人群筛查的标准，其敏感性和特异性均令人满意<sup>[31]</sup>；我国通常将血清胃泌素-17 与胃蛋白酶原检测结合用以判别萎缩部位；根据胃癌发生风险分层，低危者可不进行胃镜检查，中、高危者则分别每 3 年、2 年、1 年行胃镜检查

(3) 内镜病理监测与评估

内镜监测通常推荐采用日本的 Kimura –Takemoto 分型<sup>[32]</sup>，萎缩范围越大，胃癌发生率越高。



(4) OLGA 和 OLGIM 评估系统

慢性胃炎“可操作的与胃癌风险联系的胃炎评估（operative link for gastritis assessment, OLGA）”、“可操作的与胃癌风险联系的肠化生评估（operative link for gastric intestinal metaplasia assessment, OLGIM）”包含了对萎缩、肠化生范围和程度的评价，OLGA/OLGIM III/IV 期是胃癌的独立危险因素<sup>[33]</sup>，OLGA、OLGIM 高危组发生胃癌的风险可分别升高 19.9 倍、38.2 倍<sup>[34]</sup>。。

OLGA分期					OLGIM分期							
萎缩评分		胃体萎缩				肠化评分		胃体肠化				
		无 (0)	轻度 (1)	中度 (2)	重度 (3)			无 (0)	轻度 (1)	中度 (2)	重度 (3)	
胃窦	无 (0)	0期	I期	II期	II期	胃窦	无 (0)	0期	I期	II期	II期	
(包括胃角)	轻度 (1)	I期	I期	II期	III期	(包括胃角)	轻度 (1)	I期	I期	II期	III期	
	中度 (2)	II期	II期	III期	IV期		肠化	中度 (2)	II期	II期	III期	IV期
	重度 (3)	III期	III期	IV期	IV期			重度 (3)	III期	III期	IV期	IV期

## （5）病证结合风险评估

萎缩性胃炎胃癌前病变中医证候与癌变风险有一定的相关性。

Kimura-Takemoto分型与中医证候相关，胃阴不足证（19.1%）、肝胃郁热型（17.0%）、胃络瘀阻证（16.2%）和脾胃虚弱证（11.3%）萎缩性胃炎患者开放型比例较高<sup>[35]</sup>。胃蛋白酶原（PG）强阳性常见于胃络瘀阻证（28.6%）和脾胃虚弱证（25.0%）。胃黏膜重度萎缩和胃癌前病变患者胃络瘀阻证和脾胃虚弱证最为多见，二者被认为是癌变高危证候类型。中医证型与OLGA风险分期增高相关<sup>[36]</sup>，尤其是胃络瘀血证，胃络瘀血可能是促进疾病进展的因素之一。综上，可以在血清学、内镜Kimura-Takemoto分型、OLGA和OLGIM风险评估基础上，纳入中医证候进行中西医结合风险评估与管理<sup>[37]</sup>。

## 7.2 随访与监测

依据《中国慢性胃炎共识意见》（2017年）制定随访和监测策略。

（1）局限于胃窦部的轻中度萎缩和/或肠化生的萎缩性胃炎，没有要求必须进行胃镜和病理随访监测，结合患者的意愿可以3年进行1次。

（2）不仅胃窦部有萎缩和/或肠化生，胃体或胃底部也有萎缩和/或肠化生，建议2至3年进行1次胃镜和病理随访监测。

（3）上述两种情况，如果是自身免疫性胃炎、或有不完全性大肠型化生、或有胃癌家族史、或有持续Hp感染，则建议提前1年进行胃镜和病理随访监测。

（4）伴有低级别异型增生的患者，建议根据内镜和临床情况缩短至6个月左右随访一次，而高级别异型增生需要立即确认，证实后进行内镜下治疗或腹腔镜手术局部切除。

## 8 中西医结合治疗

### 8.1 干预时机和定位

萎缩性胃炎干预需针对高风险的胃体或全胃萎缩和/或肠化生，以逆转萎缩、肠化生为靶向。干预胃癌前病变主要对象是低级别异型增生，也可纳入不确定性增生，对于有内镜可见病变者建议进行内镜治疗。积极根除Hp以改善胃黏膜活动性炎症，改善患者症状、提高生活质量。近些年胃癌二级预防重心向炎-癌边界性病变、炎症前移，治疗模式从生物医学模式向慢病多因素机体调节、胃内微环境调节转变。

### 8.2 西医治疗

参照《中国慢性胃炎共识意见》（2017年），萎缩性胃炎胃癌前病变的治疗目的是去除病因、缓解症

状和改善胃黏膜组织学。

#### (1) 对症治疗

有症状者可进行对症治疗，上腹饱胀、嗝气、早饱者，可给予促胃动力药、消化酶制剂；上腹隐痛、灼热、反酸者可给予抑酸剂和黏膜保护剂；伴焦虑、抑郁者可抗焦虑、抑郁治疗。

#### (2) 采取预防措施，降低癌变风险

① 根除 Hp 治疗：Hp 阳性的胃黏膜萎缩、糜烂或消化不良症状者，推荐根除治疗。根除 Hp 可显著减轻胃黏膜炎症。荟萃分析显示根除 Hp 可改善胃体萎缩，虽不能逆转肠化生，但可延缓其进展<sup>[38]</sup>。尽管有一些小分歧，各类指南均推荐对萎缩、肠化生患者进行根除 Hp 治疗。根除成功后可降低胃癌发生风险，但获益者主要是尚未形成胃癌前病变的人群。我国长期随访研究表明，根除 Hp 后胃癌发生率降低 39%<sup>[39]</sup>。根除 Hp 不仅对年轻人、病变较轻者，对老年人、肠化生或异型增生等较重病变者均有较好的预防作用。

② 环氧合酶抑制剂：COX-2 抑制剂或根除 Hp 均有助于逆转萎缩，但根除 Hp 后使用 COX-2 抑制剂并没有获益更大。根除 Hp 后塞来昔布治疗 3 个月，异型增生好转率高于安慰剂组<sup>[40]</sup>。

③ 补充抗氧化维生素：有关抗氧化剂预防胃癌的研究结果不一致。有研究<sup>[41]</sup>证实补充叶酸可改善萎缩、肠化生及异型增生。随机对照试验<sup>[42]</sup>显示抗氧化剂组和根除 Hp 组萎缩和肠化生好转率优于对照组，但根除 Hp 后再给予这些营养素作用却没有增强。

### 8.3 中医辨证论治

#### (1) 肝胃气滞证

治法：疏肝解郁，理气和胃。

推荐方药：柴胡疏肝散（《景岳全书》）加减。选用柴胡 9-12g，香附 9-15g，枳壳 9-15g，白芍 12-15g，甘草 3-6g，陈皮 9-15g，佛手 9-15g，乌药 9-15g。

中成药：

① 气滞胃痛颗粒（冲剂），开水冲服，一次 5 克，一日 3 次。疗程 2-4 周。

② 胃苏颗粒（无糖型），口服，一次 1 袋，一日 3 次。疗程 2-4 周。

#### (2) 肝胃郁热证

治法：疏肝和胃，解郁清热。

推荐方药：化肝煎（《景岳全书》）合左金丸（《丹溪心法》）加减。选用柴胡 9-12g，赤芍 9-12g，青皮 6-9g，陈皮 9-15g，龙胆草 6-9g，黄连 3-6g，吴茱萸 1-3g，乌贼骨 15-30g，浙贝母 12-15g，丹皮 9-15g，栀子 6-9g，甘草 3-6g。

中成药：

① 达立通颗粒，温开水冲服，一次 1 袋，一日 3 次。疗程 2-4 周。

② 加味左金丸，口服，一次 6 克，一日 2 次。疗程 2-4 周。

### （3）脾胃湿热证

治法：清热化湿，宽中醒脾。

推荐方药：黄连温胆汤（《六因条辨》）加减。选用黄连 3-6g，半夏 6-9g，陈皮 9-15g，茯苓 12-15g，枳壳 9-15g，竹茹 6-9g，黄芩 9-15g，滑石 9-15g，大腹皮 9-15g。

中成药：

三九胃泰颗粒，用开水冲服，一次 1 袋，一日 2 次。疗程 2-4 周。

### （4）脾胃气虚证

治法：健脾益气，调胃和中。

推荐方药：香砂六君子汤（《古今名医方论》）加减。选用党参 12-15g，炒白术 12-15g，茯苓 12-15g，炙甘草 3-6g，陈皮 9-15g，木香 9-15g，法半夏 6-9g。

中成药：

① 香砂养胃丸，口服，一次 9 克，一日 2 次。疗程 2-4 周。

② 养胃颗粒一次 1 袋，一日 2 次。疗程 2-4 周。

### （5）脾胃虚寒证

治法：温中健脾，散寒和胃。

推荐方药：黄芪建中汤（《金匱要略》）合理中汤（《伤寒论》）加减。选用黄芪 15-30g，桂枝 9-15g，干姜 6-12g，白术 12-24g，法半夏 6-9g，陈皮 9-15g，党参 12-15g，茯苓 12-15g，炙甘草 3-6g。

中成药：

① 虚寒胃痛冲剂，一次 5g，一日 3 次。疗程 2-4 周。

② 温胃舒胶囊，口服，一次 3 粒，一日 2 次。疗程 2-4 周。

③ 胃复春片，口服，一次 4 片，一日 3 次。疗程 2-4 周。

#### （6）胃阴不足证

治法：养阴生津，益胃和中。

推荐方药：一贯煎（《续名医类案》）加减。选用北沙参 9-15g、麦冬 9-15g、地黄 12-15g、当归 9-15g、枸杞子 12-15g、川楝子 6-9g。

中成药：

- ① 养胃舒胶囊，口服，一次 3 粒，一日 2 次。疗程 2-4 周。
- ② 阴虚胃痛颗粒，口服，每次 1-2 包，日 3 次。疗程 2-4 周。

#### （7）胃络瘀阻证

治法：活血通络，理气化瘀。

推荐方药：失笑散（《太平惠民和剂局方》）合丹参饮（《时方歌括》）加减，选用丹参 15-30g，砂仁 3-6g（后下），蒲黄 6-9g，莪术 6-9g，五灵脂 6-9g，三七粉 3g（冲），元胡 12-15g，川芎 12-15g，当归 12-15g 等。

中成药：

- ① 元胡止痛颗粒，口服，一次 1 袋，一日 3 次。疗程 2-4 周。
- ② 荜铃胃痛颗粒，口服，一次 5 克，一日 3 次。疗程 2-4 周。
- ③ 摩罗丹，口服，一次 1-2 袋，一日 3 次。用于改善症状疗程 2-4 周，用于逆转萎缩、肠化、异型增生至少 6 个月。（证据质量：中；推荐等级：强。）

一项基于胃黏膜定标活检技术的多中心随机对照临床研究显示摩罗丹<sup>[43]</sup>改善胃黏膜异型增生有优于叶酸的趋势（24.6% VS 15.2%），摩罗丹组萎缩、肠化生有效率为 34.6%、23.0%，叶酸组为 24.3%、13.6%，均未达到统计学差异。改善临床症状有明显优势，该研究被 2017 年中国慢性胃炎共识意见和 2019 年欧洲胃癌前病变管理指南引用。

### 8.4 中西医结合治疗

中、西医在萎缩性胃炎胃癌前病变诊治中各有优势和不足，西医内镜诊治技术先进，但内科干预手段有限；中医靶向偏离，诊治欠规范，但有自己独特的理论体系和干预手段。中西医有机整合，优势互补。

#### （1）西医理论，中药治疗



黏膜水肿、糜烂、出血者可选用具有清热消炎、去腐生肌、护膜止血等作用的中药如黄芩、栀子、连翘、黄芪、茯苓、白芍、白及、元胡、败酱草等，或采用黄芪建中汤、香砂六君子汤等方加减治疗；针对腺体减少、肠化生和异型增生等，可选用三七粉、白花蛇舌草、莪术、丹参、半枝莲等活血解毒之品，促进病变消退和逆转。

## （2）中医理论，西药治疗

可按中医“证”的本质内涵给予西药治疗：如针对肝郁的本质系指肝疏泄情志之功能障碍可给予心理疏导或应用抗抑郁药；针对痞满气滞的本质系指胃运动功能失调可给予胃肠动力调节剂；针对热证本质系指胃黏膜活动炎症、充血、水肿、糜烂明显，或有 Hp 感染，可给予抑酸剂、黏膜保护剂、根除 Hp 治疗。

## （3）病证合参，中西医结合治疗

按中医理论辨证，按症状、内镜病理和实验室检查进行辨病，病证合参确定个体化的中西医结合治疗方案。如肝郁气滞证常有情志变化、胃肠运动失调、胆汁反流等，给予舒肝理气与心理疏导抗抑郁、调节胃肠动力、结合胆汁等相结合的治疗；胃络瘀阻证常见萎缩、癌前病变和陈旧出血，给予理气活血，化瘀止痛与改善微循环、抗癌止血相结合的治疗。

## （4）中西医结合治疗胃癌前病变伴 Hp 感染

萎缩性胃炎胃癌前病变合并 Hp 感染者应及时根除治疗,目前推荐铋剂四联作为主要根除方案,随着抗生素耐药率升高，四联疗法的根除率也逐渐下降。

有研究<sup>[44]、[45]</sup>显示在标准三联、四联疗法基础上联合中药治疗可提高 Hp 根除率。且中药通过辨证论治的组方治疗，还可改善临床症状，减少药物不良反应，增加患者依从性。对有耐药菌或副反应明显的患者，采用中西医结合方法治疗 Hp 感染，取长补短，发挥中西药各自的优势，可更好地解决 Hp 感染问题。

部分中成药可辅助用于 Hp 的治疗。RCT 研究显示荆花胃康胶丸联合 PPI 三联疗法在 Hp 根除率方面与四联疗法相似，可在临床替代铋剂使用<sup>[46]</sup>，但其与四联疗法合用，并不能显著提高 Hp 根除率<sup>[47]</sup>。

## （5）结合内镜黏膜改变进行辨证论治

- ① 红白相间以白为主或黏膜苍白可选益气养血活血药物，如黄芪、当归、丹参等。
- ② 皱襞变细或消失用药可选益气养阴生肌药，如黄芪、当归、白芍、甘草等。
- ③ 血管透见宜在益气养阴生肌基础上加通络方药，如当归四逆汤等。

- ④ 黏膜渗血或黏膜内新鲜出血者加凉血止血之剂，如四生丸
- ⑤ 黏膜内陈旧出血者加益气活血药，如黄芪、党参、当归、仙鹤草等
- ⑥ 平坦型糜烂或活动性隆起糜烂宜加蒲公英、金银花、紫花地丁等清热解毒之品；静止期的隆起性糜烂可加莪术、山慈菇、半夏、薏苡仁、僵蚕等化痰活血之品，如，并少佐升散托毒之品，如升麻等
- ⑦ 胃液清稀量多者加温化寒饮之剂，如胃苓汤；胃液黏稠混浊者加清热化痰药，如贝母、瓜蒌等；伴胆汁反流加疏肝利胆之品，如柴胡、枳壳、黄芩、龙胆草、竹茹。

## 8.5 中医特色疗法

根据病情需要，可选用穴位敷贴疗法、穴位埋线疗法、中药足浴疗法、背腧穴循经走罐或其他中医特色疗法。

### （1）针灸治疗

推荐选穴：以中脘、足三里（双）为基础穴位。肝胃不和证加章门（双）、天枢（双）；脾胃湿热证加丰隆（双）、天枢（双）；脾胃虚弱证加关元、神阙；胃阴亏虚证加三阴交（双）。

### （2）穴位敷贴疗法

功效：温经通络、消痞止痛。

推荐处方：生川乌，白芷，花椒，白附子，干姜，川芎，细辛等。

方法：共研细末，黄酒调敷，贴敷穴位。取穴：中脘、天枢、胃俞、脾俞等，每日1次，每次2~4小时。

禁忌：对药物过敏者、孕妇等。

### （3）穴位埋线疗法

功效：疏通经络、调和气血；补虚泻实，扶正祛邪。

方法：四诊合参，并进行经络诊查，制定穴位处方。7~14天穴位埋线一次，3~5次为一疗程。

### （4）中药足浴疗法

推荐处方：当归，细辛，川芎，木瓜，红花，甘草等。据具体情况辨证加减。

方法：将煎煮好药液加入足浴器中，温度控制在恒定40~42℃，每天一次，15~20次为一疗程。

禁忌：过敏、脱皮、有出血症、安装有心脏起搏器、糖尿病并发末梢神经病变者、身体极度虚弱者。

### （5）背腧穴循经走罐

方法：结合中医辨证、经络诊查，以明确病变的脏腑经络及敏感部位。循环操作走、闪、座罐及罐底揉按敏感腧穴等，后留罐，每日或隔日1次，每个疗程15天。

禁忌：身体极度消耗者；血液病患者；皮肤易过敏者、易起泡、发红者；糖尿病患者；严重心脑血管疾病患者；孕妇等。

## **9 调摄与护理**

### **9.1 合理解释，加强健康宣教**

正确解释病情和健康教育有助于消除恐慌、焦虑，提高患者的防病意识和配合监测的顺从性。视而不见及过分恐慌焦虑均不可取，应根据萎缩、肠化生的程度和部位，结合年龄、家族史等综合判断个体风险，对低危者推荐健康的生活饮食方式，对高危者强调定期监测。

### **9.2 养成良好生活习惯**

注意饮食卫生；进食新鲜鱼、肉、蛋、奶等含有优质蛋白质的食物，进食番茄、油菜、菠菜、胡萝卜等新鲜蔬菜；戒烟酒；减少刺激性食物，避免高盐、腌制、油炸、烧烤类食品，规律进食；规律起居，适当锻炼，避免熬夜。

### **9.3 合理、必要的复查**

胃体或全胃萎缩/肠化生、OLGA/OLGIM III/IV 期、低级别异型增生等高风险患者，应听从医生建议，积极内镜病理监测复查，接受高清放大染色内镜等精细检查，以评估风险，筛查早期胃癌。

## **参与共识制定的专家**

### **专家组组长**

唐旭东（中国中医科学院西苑医院脾胃病研究所，中医脾胃）

张澍田（首都医科大学附属北京友谊医院，西医消化、内镜）

### **专家组成员**

李 鹏（首都医科大学附属北京友谊医院，西医消化、内镜）

时永全（空军军医大学西京医院消化内科，西医消化、内镜）

陈紫暄（上海消化疾病研究所，西医消化）

李军祥（北京中医药大学附属东方医院，中医脾胃）

温艳东（中国中医科学院西苑医院脾胃病研究所，中西医结合消化）

李振华（中国中医科学院西苑医院脾胃病研究所，中医脾胃）

### **工作组秘书**

王 萍（中国中医科学院西苑医院脾胃病研究所，中医脾胃）

### **工作组成员**

王凤云（中国中医科学院西苑医院脾胃病研究所，中医脾胃）

孙秀静（首都医科大学附属北京友谊医院，西医消化、内镜）

李 理（中国中医科学院广安门医院，病理）

刘 炯（中国中医科学院西苑医院，病理）

陆 芳（中国中医科学院西苑医院，临床方法学）

李敬华（中国中医科学院中医药信息研究所，临床信息技术）

蔡毅东（中国中医科学院西苑医院脾胃病研究所，消化内镜）

## 参 考 文 献

- [1] Dinis-Ribeiro M, Areia M, de Vries AC, et al. Management of precancerous conditions and lesions in the stomach (MAPS): guideline from the European Society of Gastrointestinal Endoscopy (ESGE), European Helicobacter Study Group (EHSg), European Society of Pathology (ESP), and the Sociedade Portuguesa de Endoscopia Digestiva (SPED) [J]. *Endoscopy*, 2012, 44(1): 74-94.
- [2] 国家消化系疾病临床医学研究中心. 中国胃黏膜癌前状态及病变的处理策略专家共识 (2020) [J]. *中华消化内镜杂志*, 2020, 37 (11) :769-790.
- [3] 李军祥, 陈諒, 吕宾, 等. 慢性萎缩性胃炎中西医结合诊疗共识意见 (2017 年) [J]. *中国中西医结合消化杂志*, 2018, 02:121-131.
- [4] 张声生, 李乾构, 唐旭东, 等. 慢性萎缩性胃炎中医诊疗共识意见 [J]. *中国中西医结合消化杂志*. 2010, 18(5):207-209.
- [5] Pimentel-Nunes P, Libanio D, Marcos-Pinto R, et al. Management of epithelial precancerous conditions and lesions in the stomach (MAPS II): European Society of Gastrointestinal Endoscopy (ESGE), European Helicobacter and Microbiota Study Group (EHMSG), European Society of Pathology (ESP), and Sociedade Portuguesa de Endoscopia Digestiva (SPED) guideline update 2019 [J]. *Endoscopy* 51, 365-388.
- [6] Nagayo T. Histological diagnosis of biopsied gastric mucosae with special reference to that of borderline lesion [J]. *Gann Monogr*. 1971, 11:245-256.
- [7] Correa P. Clinical implications of recent developments in gastric cancer pathology and epidemiology [J]. *Semin Oncol*, 1985, 12(1):2-10.
- [8] Serck-Hansen A, et al. Precancerous lesions of the stomach [J]. *Scand J Gastroentero*, 1979, 14(Suppl 54):104-109.
- [9] Fenoglio-Preiser C, Carneiro F, Correa P, et al. Gastric Carcinoma. In: Hamilton SR, Aaltonen LA eds. *World Health Organization Classification of Tumours: Pathology and Genetics of Tumours of the Digestive System*. Lyon: IARC Press, 2000, 37-52.
- [10] WHO Classification of Tumours Editorial Board. WHO classification of tumours of digestive system [M]. Lyon: IARC Press, 2019.
- [11] Vannella L, Lahner E, Osborn J, et al. Risk factors for progression to gastric neoplastic lesions in patients with atrophic gastritis [J]. *Aliment Pharmacol Ther*, 2010, 31(9):1042-1050.
- [12] Lahner E, Esposito G, Piloizzi E, et al. Occurrence of gastric cancer and carcinoids in atrophic gastritis during prospective long-term follow up [J]. *Scand J Gastroenterol* 2015, 50(7):856-865.

- [13] Sobala GM, Pignatelli B, Schorah CJ, et al. Levels of nitrite, nitrate, N-nitroso compounds, ascorbic acid and total bile acids in gastric juice of patients with and without precancerous conditions of the stomach[J]. *Carcinogenesis*,1991,12(2):193-198.
- [14] Safaee A, Moghimi-Dehkordi B, Fatemi SR, et al. Family history of cancer and risk of gastric cancer in Iran[J]. *Asian Pac J Cancer Prev*, 2011,12(11):3117-3120.
- [15] Park YM, Kim JH, Baik SJ, et al. Clinical risk assessment for gastric cancer in asymptomatic population after a health check-up: An individualized consideration of the risk factors[J]. *Medicine (Baltimore)*,2016;95(44):e5351.
- [16] Thapa S, Fischbach LA, Delongchamp R, et al. Association between Dietary Salt Intake and Progression in the Gastric Precancerous Process. [J]*Cancers (Basel)*. 2019,11(4):467.
- [17] Tan MC, Mallepally N, Liu Y, et al. Demographic and Lifestyle Risk Factors for Gastric Intestinal Metaplasia Among US Veterans[J]. *Am J Gastroenterol*,2020,10.14309
- [18] 柯丽,张迪,陈瑜,等. 中国西北地区胃黏膜肠上皮化生危险因素调查[J]. *现代生物医学进展*,2016,16(34):6639-6643.
- [19] Xing J, Min L, Zhu S, et al. Factors associated with gastric adenocarcinoma and dysplasia in patients with chronic gastritis: a population-based study[J]. *Chin J Cancer Res*,2017,29(4):341-350.
- [20] 赵静怡,赵鲁卿,张声生. 张声生以微观癥积论治慢性萎缩性胃炎伴低级别上皮内瘤变经验[J]. *北京中医药*,2020,1(38):31-35.
- [21] 刘又前,沈洪. 沈洪教授治疗慢性萎缩性胃炎癌前病变经验[J]. *中医药导报*,2019,25(03):97-98+106.
- [22] 中华中医药学会脾胃病分会. 慢性胃炎中医诊疗专家共识意见(2017) [J]. *中华中医药杂志*,2017,32(7):3060-3064.
- [23] 中华中医药学会. 中医内科常见病诊疗指南(中医疾病部分) [M]. 北京:中国中医药出版社,2008.
- [24] 沈洪. 慢性萎缩性胃炎及其癌前病变治疗之管见[J]. *江苏中医药*,2007,08:6-7.
- [25] 苏泽琦,张文君,张雨珊,等. 慢性胃炎恶性转化过程证候、证素演变规律[J]. *现代中医临床*,2017,06:9-14
- [26] 苏泽琦,李培彩,郭强,等. 慢性胃炎中医证候演变规律研究[J]. *北京中医药大学学报*,2015,11:762-766,771.
- [27] 程若东,崔一鸣,陈璐,等. 基于 Logistic 回归模型的慢性萎缩性胃炎癌前病变中医证型规律研究[J]. *中华中医药杂志*,2018,33(8):3623-3626.

- [28] 晁俊, 甄晓敏, 刘绍能. 慢性萎缩性胃炎中医证候演变规律研究[J]. 北京中医药, 2019, 01:48-50
- [29] 李振华. 慢性萎缩性胃炎内镜微观辨治探讨[J]. 中国中医药信息杂志, 2010, 17(12): 96-97.
- [30] 张声生, 唐旭东, 黄穗平, 卞立群. 慢性胃炎中医诊疗专家共识意见(2017)[J]. 中华中医药杂志, 2017, 07:3060-3064.
- [31] Masuyama H, et al. Relationship between the degree of endoscopic atrophy of the gastric mucosa and carcinogenic risk[J]. Digestion, 2015, 91(1):30-36.
- [32] 王霄腾, 吕宾. 胃癌前病变的风险评估[J]. 中华消化杂志, 2016, 36(3): 208-210.
- [33] Yun C Y, Kim N, Lee J, et al. Usefulness of OLGA and OLGIM system not only for intestinal type but also for diffuse type of gastric cancer, and no interaction among the gastric cancer risk factors[J]. Helicobacter, 2018, 23(6): e12542.
- [34] Mera R M, Bravo L E, Camargo M C, et al. Dynamics of Helicobacter pylori infection as a determinant of progression of gastric precancerous lesions: 16-year follow-up of an eradication trial[J]. Gut, 2018, 67(7): 1239-1246.
- [35] 杨振华, 孙波, 黄傲霜, 史珩, 殷坪. 慢性萎缩性胃炎中医证候的胃镜及病理特征分析研究[J]. 中国中西医结合消化杂志, 2021, 29(1):58-61
- [36] 杨洋, 瞿先侯, 杨敏, 王欣, 孟曼, 魏玮. 慢性萎缩性胃炎患者中医证候分型与癌变风险的相关性[J]. 中医杂志, 2020, 61(4):319-324.
- [37] 王萍, 史彬, 温艳东, 唐旭东. 胃癌前病变病证结合风险预测模型的构建研究[J]. 中国中西医结合杂志. 2018. 38(7):773-778.
- [38] Wang J, Xu L, Shi R, et al. Gastric atrophy and intestinal metaplasia before and after Helicobacter pylori eradication: a meta-analysis[J]. Digestion, 2011, 83(4):253- 260
- [39] Ma JL, Zhang L, Brown LM, et al. Fifteen- year effects of Helicobacter pylori, garlic, and vitamin treatments on gastric cancer incidence and mortality[J]. J Natl Cancer Inst, 2012, 104(6):488-492
- [40] Zhang LJ, Wang SY, Huo XH, et al. Anti-Helicobacter pylori therapy followed by celecoxib on progression of gastric precancerous lesions[J]. World J Gastroenterol, 2009, 15(22):2731-2738
- [41] 朱舜时, Joel Mason, 施尧, 等. 叶酸对胃癌和其他胃肠道癌发生的干预作用 —— 临床试验七年随访[J]. 胃肠病学, 2002, 7(2):73-78.
- [42] Correa P, Fontham ET, Bravo JC, et al. Chemoprevention of gastric dysplasia: randomized trial of antioxidant supplements and anti-helicobacter pylori therapy[J]. J Natl Cancer Inst, 2000, 92(23):1881-1888.

[43] Tang XD, Zhou LY Zhang ST, et al. Randomized double blind clinical trial of Moluodan for the treatment of chronic atrophic gastritis with dysplasia[J]. Chin J Integr Med, 2016, 22(1):9-18.

[44] 史继波. 中西医结合治疗幽门螺杆菌阳性患者疗效观察[J]. 现代中西医结合杂志, 2003, 12(7): 721.

[45] 华志民, 马忠琴, 童蓓丽, 等. 四联疗法联合中医药对幽门螺杆菌的补救治疗[J]. 中华中西医杂志, 2008, 9(2):115-118

[46] 成虹, 胡伏莲, 盛剑秋, 等. 荆花胃康胶丸联合含呋喃唑酮三联或四联疗法补救治疗幽门螺杆菌感染的多中心随机对照研究[J]. 中华医学杂志, 2016, 96(40): 3206-3212.

[47] 李建勋, 吕宾, 杜勤, 等. 荆花胃康胶丸联合铋剂四联治疗幽门螺杆菌阳性慢性胃炎多中心随机对照研究[J]. 中国中西医结合消化杂志, 2018, 26(12):998-1004.